

Valentina Ahac<sup>1</sup>, Maja Marolt Mušič<sup>2</sup>

## Poročanje mamografskega izvida

### *Mammography Reporting*

#### IZVLEČEK

KLJUČNE BESEDE: mamografija, mamografska klasifikacija, mamografski izvid

Mamografija je osnovna diagnostična metoda za slikanje dojk z rentgenskimi žarki, ki se je izkazala kot najuspešnejša metoda pri odkrivanju začetnih rakavih sprememb dojk. Pri pisanju mamografskega izvida so radiologom v pomoč mamografske klasifikacije, ki opredeljujejo poimenovanje sprememb in omogočajo poenotenje izvidov. V Sloveniji trenutno uporabljamo prirejeno peto izdajo klasifikacije BI-RADS (Breast Imaging and Reporting Data System) Ameriškega združenja za radiologijo iz leta 2013. Mamografski izvid glede na klasifikacijo BI-RADS vključuje indikacijo za opravljeno preiskavo, opredelitev gostote dojk, opis pomembnih najdb (npr. tumorska formacija, kalcinacije, strukturna motnja, asimetrija), posebnih primerov in pridruženih najdb ter primerjavo s starejšimi mamografskimi izvidi. Ob koncu izvida glede na najdbe določimo kategorijo po klasifikaciji BI-RADS (0–6), ki opredeli, kakšna je verjetnost, da gre pri bolnici za maligne spremembe, in priporočila za nadaljnje ukrepanje. Z uporabo mamografske klasifikacije tako standardiziramo oz. poenotimo terminologijo, kar nam omogoča lažje spremljanje in primerjavo mamografskih izvidov ter izboljša komunikacijo z napatnim zdravnikom.

#### ABSTRACT

KEY WORDS: mammography, mammography classification, mammographic report

Mammography is a basic diagnostic method for breast imaging that uses X-rays. It has proven itself as the most successful method in early detection of breast cancer. When writing a mammographic report, radiologists use mammography classifications, which define terminology and allow standardization of mammographic reports. In Slovenia we are currently using the modified fifth edition of the Breast Imaging and Reporting Data System (BI-RADS) classification of the American College of Radiology, published in 2013. Every mammographic report, based on the BI-RADS classification, includes description of indication for the performed study, breast composition, any significant findings (e.g. mass, calcinations, architectural distortions, asymmetry), special cases, associated features and comparison to previous studies. The mammography report conclusion should include a final assessment of findings using BI-RADS assessment category (0–6), which predicts the likelihood of cancer and recommends appropriate management. By using classifications in mammography we standardize terminology in mammographic reports, which results in easier follow-up and comparison of mammographic reports and improves communication with the referring physician.

<sup>1</sup> Valentina Ahac, dr. med., Oddelek za radiologijo, Onkološki inštitut Ljubljana, Zaloška cesta 2, 1000 Ljubljana

<sup>2</sup> Doc. dr. Maja Marolt Mušič, dr. med., Oddelek za radiologijo, Onkološki inštitut Ljubljana, Zaloška cesta 2, 1000 Ljubljana; Katedra za slikovno diagnostiko, Medicinska fakulteta, Univerza v Ljubljani, Zaloška cesta 7, 1000 Ljubljana; mmusic@onko-i.si

## UVOD

Mamografija je osnovna diagnostična metoda za slikanje dojk z rentgenskimi žarki, ki se je izkazala kot najuspešnejša metoda pri odkrivanju začetnih rakavih sprememb dojk. Kot presejalno metodo jo uporabljamo pri zdravih ženskah vsaki dve leti v starostni skupini 50–69 let, pri zmerno ogroženih bolnicah enkrat letno nad 40. letom oz. po 50. letu dvakrat letno v okviru presejalnega programa, pri visoko ogroženih enkrat letno nad 30. letom ter pri vseh simptomatskih ženskah nad 35. letom (1). Za doseganje čim boljše občutljivosti preiskave dojki pri mamografiji stisnemo med dve plošči (ob tem se tkivo razpre, kar poveča preglednost), nato pa vsako dojko slikamo v dveh projekcijah – kraniokavdalni (angl. *craniocaudal*, CC) in mediolateralni polstranski pod kotom 45° (angl. *mediolateral oblique*, MLO) (1–3). Vse mamografije morajo biti opravljene v skladu z evropskimi smernicami in ustrezati standardom kakovosti. Pomembno je, da je mamografska slika simetrična in je vsaka dojka prikazana v celoti. V Sloveniji za nadzor kakovosti uporabljamo svoj sistem ocenjevanja, ki je kombinacija angleških meril PGMI (angl. *perfect, good, moderate, inadequate*) in nemških meril Dokustufen (stopnje 1, 2 in 3). Pri pisanju izvidov so radiologom v pomoč mamografske klasifikacije, ki opredeljujejo poimenovanje sprememb in omogočajo poenotenje izvidov. Poznamo številne mamografske klasifikacije, od katerih sta najbolj znani klasifikacija BI-RADS (Breast Imaging and Reporting Data System) Ameriškega združenja za radiologijo (American College of Radiology, ACR) in klasifikacija Eusoma (4). Tako kot v večini ostalih držav s presejalnimi programi za raka dojk tudi v Sloveniji uporabljamo modificirano klasifikacijo BI-RADS, ki je bila prvič izdana že leta 1993. Trenutno je v uporabi dopolnjena peta izdaja omenjene klasifikacije, ki opredeljuje enotno terminologijo za poimenovanje sprememb. Uvaja sedem kategorij (0–6), s ka-

terimi ocenimo, kako velika je verjetnost, da gre pri bolnici za maligno bolezen, in predlaga nadaljnje ukrepe (6–10).

## STRUKTURA MAMOGRFSKEGA IZVIDA

### Indikacija za preiskavo

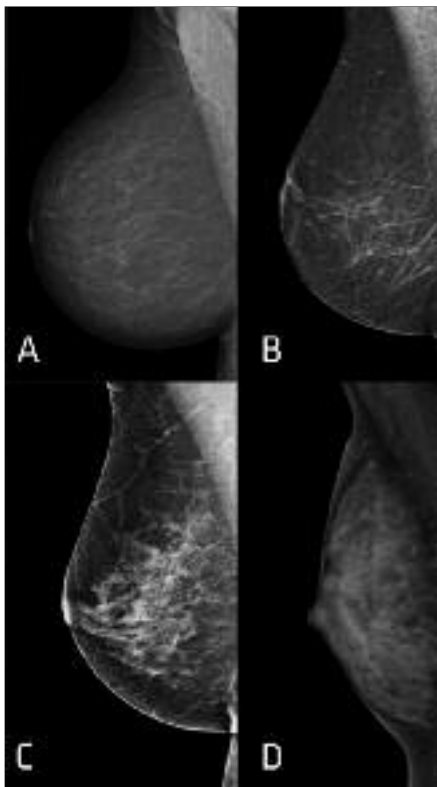
Mamografski izvid naj bi vseboval kratek opis indikacije za mamografsko preiskavo, ki je lahko presejalna, diagnostična (npr. ponovno slikanje lezije, odkrite v sklopu presejanja, slikanje za oceno klinično tipne lezije) ali pa jo opravimo, da bi sledili (angl. *follow-up*) že odkritim benignim lezijam ali malignomom (6, 11).

### Gostota

Gostoto dojke določimo glede na razmerje med maščobnim in žleznim (oz. fibroglandularnim) tkivom. V prejšnji (četrti) izdaji klasifikacije BI-RADS je bila ocena gostote osnovana na odstotku žleznega glede na maščobno tkivo, v najnovejši (peti) izdaji pa temelji na subjektivni oceni radiologa. Če dojki nista enake gostote, gostoto ocenimo glede na dojko z večjo gostoto. Ločimo štiri kategorije za oceno gostote dojke (slika 1) (6–8):

- tip A: dojki sta maščobne strukture – prevladuje maščobno tkivo (najvišja občutljivost preiskave),
- tip B: dojki sta pretežno maščobne strukture – prisotna so razpršena področja žleznega tkiva,
- tip C: dojki sta zmerno goste žlezne strukture – heterogena gostota žleznega tkiva, ki lahko zakrije manjše spremembe, in
- tip D: dojki sta goste žlezne strukture (močno znižana občutljivost preiskave).

Gostota dojke se spreminja glede na starost in menstruacijski cikel – v mladosti, med nosečnostjo in dojenjem so dojke običajno gostejše in mamografsko slabše pregledne, v pomenopavznem obdobju pa se mamografska občutljivost dojke povečuje (12).



**Slika 1.** Kategorije za oceno gostote dojke. Tip A: dojka je v celoti maščobne strukture (A). Tip B: dojka je pretežno maščobne strukture (B). Tip C: dojka je zmerno goste žlezne strukture (C). Tip D: dojka je goste žlezne strukture (D).

Checka in sodelavci so v retrospektivni analizi v vzorcu 7.007 žensk z opravljeno presejalno mamografijo v letu 2008 v New Yorku ugotovili, da ima gosto žlezno strukturo dojke 74 % žensk starosti 40–49 let, 57 % žensk v 50. letih, 44 % žensk v 60. letih in le 36 % žensk v 70. letih (13). Z opredelitvijo gostote dojke napotnega zdravnika opozorimo, kakšna je verjetnost, da smo v izvidu izključili patološke spremembe – npr. maligna obolenja.

### Pomembne najdbe

Pri poročanju mamografskega izvida smo pozorni predvsem na spremembe, ki bi lahko predstavljale maligna obolenja; to so tu-

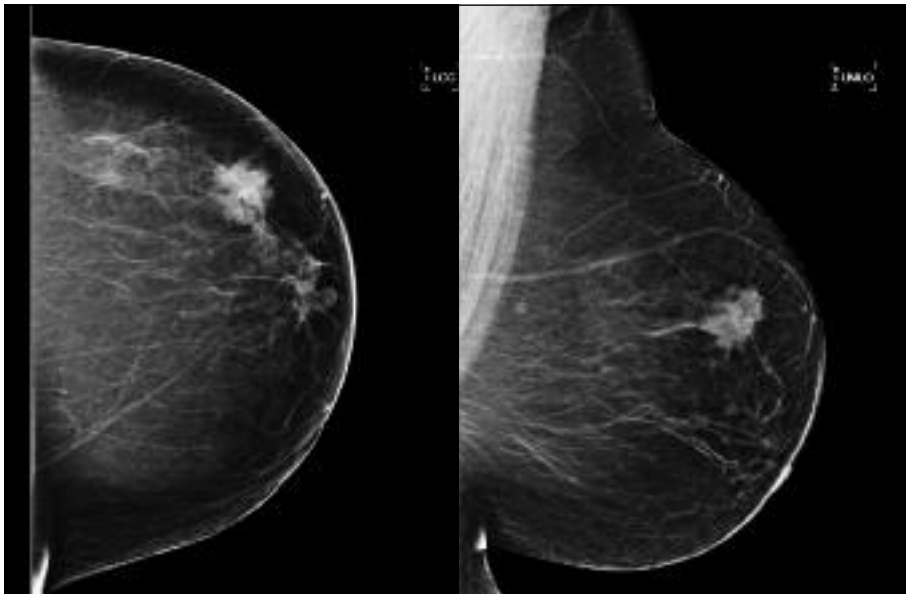
morske formacije, kalcinacije, strukturne motnje in asimetrija.

### Tumorske formacije

Tumorske formacije so tridimenzionalne strukture, ki so vidne v dveh projekcijah in imajo konveksen rob (slika 2). Če spremembo vidimo le v eni projekciji, jo poimenujemo asimetrija (11, 12). Glede na trenutno izdajo klasifikacije BI-RADS opišemo (2, 6–9, 11):

- velikost (izmerjeno v najdaljši osi ter v osi, pravokotni na prvo, spikulacij pri tumorskih formacijah s spikuliranim robom ne vključimo),
- obliko (ovalna, okrogla, nepravilna; v najnovejši izdaji ni več opisane lobulirane oblike, ki jo sedaj navedemo kot ovalno oz. v primeru več kot dveh lobulacij kot nepravilno),
- rob (ostro omejen, prekrit (z drugimi spremembami ali normalnim žleznim tkivom), mikrolobuliran (majhne undulacije), nejasen oz. slabo definiran, spikuliran oz. zvezdast) in
- gostoto (določimo v primerjavi z žleznim tkivom: večje gostote, enake gostote, nižje gostote, vsebuje maščevje).

Na maligno dogajanje posumimo predvsem pri spremembah, ki so velike (večje spremembe imajo večjo stopnjo malignosti), nepravilne oblike (maligne v 81 %), z zabrisanim robom (maligne v 33 %), mikrolobulirane, neostro omejene (maligne v 44 %) ali spikulirane (maligne v 96 %). Ostro omejene spremembe so maligne v manj kot 2 % (14, 15). Bolj sumljive so tudi spremembe, ki so večje gostote v primerjavi z okolnim tkivom, medtem ko so spremembe nižje gostote zelo redko maligne (11). V retrospektivni raziskavi Woodsa in sodelavcev, v kateri so analizirali 348 z biopsijo opredeljenih tumorskih mas, je bilo 70,2 % tumorskih formacij večje gostote malignih, med tumorskimi formacijami enake in nižje gostote pa je bilo malignih le 22,3 % (15).



**Slika 2.** Leva dojka, slikana v kraniokavdalni (angl. *left craniocaudal*, LCC) in v mediolateralni polstranski (angl. *left mediolateral oblique*, LMO) projekciji. Leva dojka je maščobne strukture (tip A). V zgornjem zunanjem kvadrantu leve dojke je vidna nepravilna spikulirana tumorska formacija velikosti 35 mm × 29 mm, ki ima v primerjavi z okolnim tkivom večjo gostoto. Histološko je bil potrjen invazivni duktalni karcinom.

### Kalcinacije

Kalcinacije, vidne na mamografskih slikah, so posredni znak patoloških procesov, kot so vnetje, okužba, benigne ali maligne lezije. Kalcinacije so največkrat benigne, lahko pa predstavljajo tudi prvi znak malignega dogajanja. Kar 90 % netipnih duktalnih karcinomov *in situ* je diagnosticiranih samo na podlagi prisotnosti mikrokalcinacij (16, 17). V izvidu opišemo morfologijo, razporeditev, velikost (izmerimo najdaljšo linearno dimenzijo), pridružene najdbe in lokacijo kalcinacij (6, 11).

Po aktualni klasifikaciji BI-RADS kalcinacije glede na morfologijo razvrščamo v dve skupini (11):

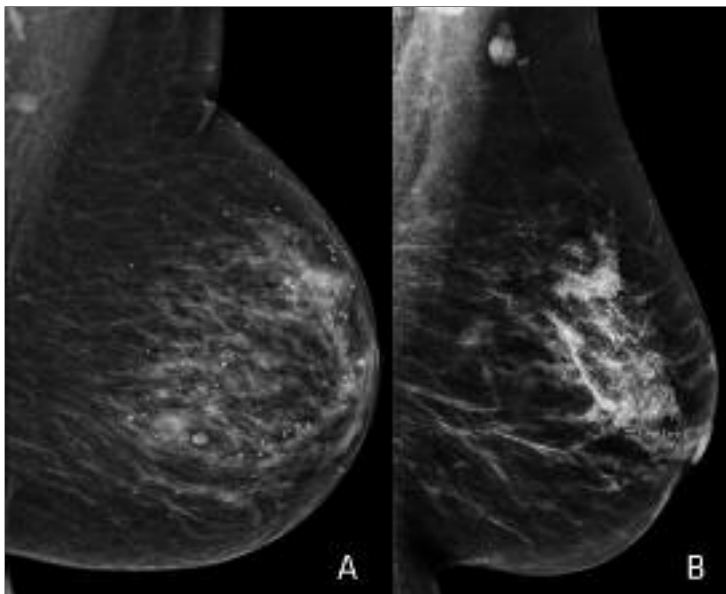
- tipično benigne kalcinacije (kožne, žilne, grobe (tip koruznega zrna), velike paličaste, okrogle, robne, distrofične, kalcijevo mleko, kalcinacije šivov) in
- kalcinacije sumljive morfologije – povečano tveganje za malignost (amorfnе oz.

nejasne, grobe heterogene, drobne (fine) pleomorfne, drobne linearne ali drobne linearno razvejane).

Verjetnost, da gre za maligne spremembe, je pri grobih heterogenih kalcinacijah 13 %, pri amorfnih 27 %, pri drobnih pleomorfnih 50 % in pri drobnih linearnih ali linearno razvejanih 78 % (7).

Poleg morfologije je pomembna tudi razporeditev kalcinacij, ki je (od najmanj do najbolj sumljive za malignom) lahko (slika 3) (11):

- difuzno raztresena (naključna razporeditev v celotni dojki),
- regionalna (zajamejo > 2 cm tkiva dojke),
- v gručii oz. skupini (vsaj pet kalcinacij znotraj 1 cm oz. več kalcinacij znotraj največ 2 cm),
- linearna (v ravni črti, odlaganje v izvodilu) ali
- segmentna (odlaganje v izvodilih in njihovih vejah).



**Slika 3.** V levi dojki so vidne difuzno razpršene grobe kalcinacije benignega videza (A). V projekciji zgornjih kvadrantov leve dojke je vidna gruča pleomorfnih kalcinacij premera 78 mm. Histološko je bila potrjena kombinacija *in situ* in invazivnega duktalnega karcinoma (B).

Kalcinacije, pri katerih posumimo, da so maligne, so predvsem drobne in linearno razvejane ali pa tiste, ki so v skupinah oz. gručah ali pleomorfne oblike. Večje, grobe, okrogle kalcinacije z gladkim robom in difuzno razpršeno razporeditvijo običajno niso sumljive (17).

### Strukturne motnje

O strukturni motnji govorimo, ko je normalna arhitektura dojke porušena brez mamografsko vidne mase (npr. prisotnost tankih ravnih črt ali spikulacij, ki segajo iz točke, fokalna retrakcija, izkrivljeni robovi parenhima itd). Predstavlja lahko karcinom, brazgotinsko tkivo ali pooperativne spremembe (slika 4). Strukturna motnja je lahko prisotna tudi kot pridružena najdba ob tumorski formaciji, kar zviša verjetnost, da gre za maligne spremembe (11). Pozitivna napovedna vrednost strukturne motnje za malignom je 74,5%. Manj verjetno gre za maligne spremembe, če strukturno motnjo odkrijemo na presejalni mamografiji v pri-

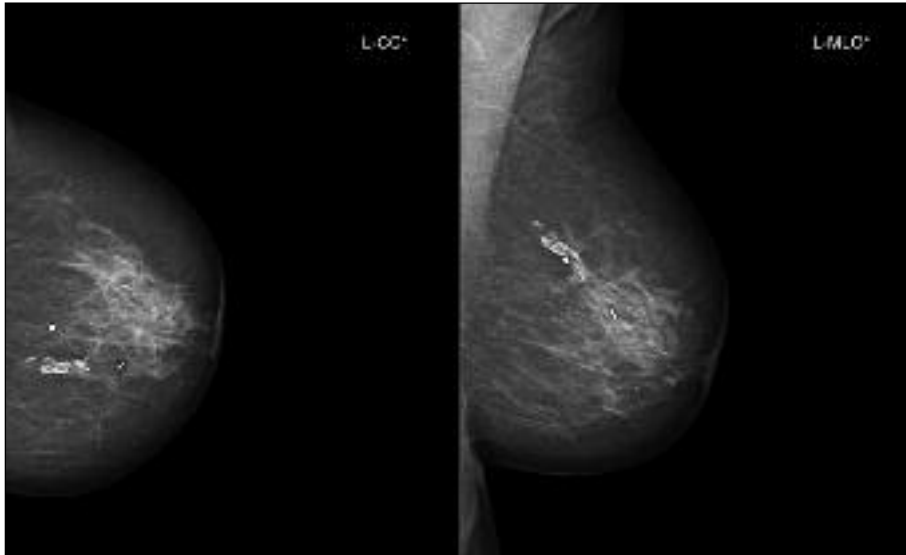
merjavi s strukturno motnjo, odkrito v sklopu diagnostične mamografije (18).

### Asimetrija

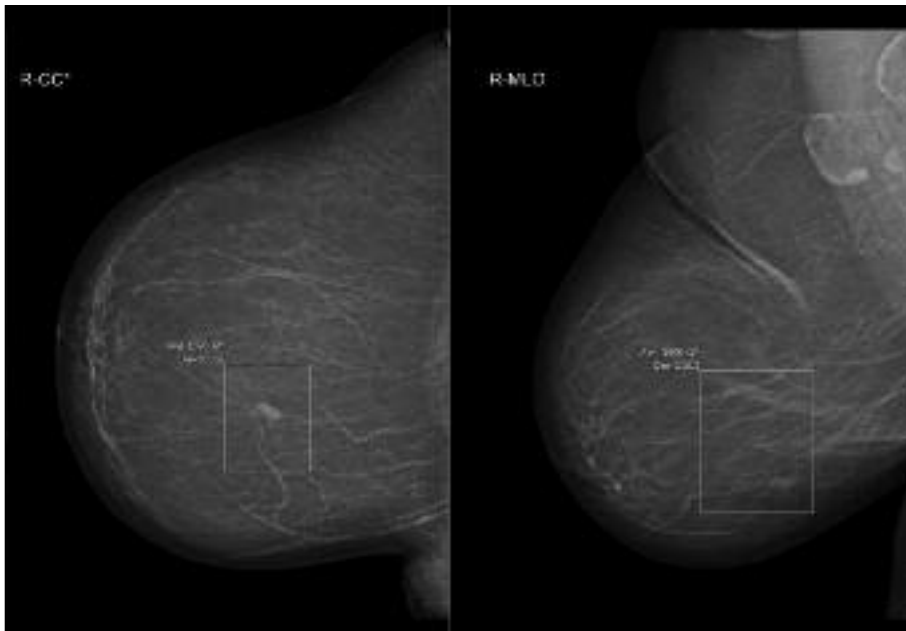
Asimetrija je opredeljena kot enostranska zgostitev žleznega tkiva brez značilnosti mase in je lahko (slika 5) (5, 11):

- asimetrično področje, vidno le na eni projekciji,
- fokalna (vidna na dveh projekcijah in zajema manj kot četrtno dojke; treba jo je ločiti od mase, v primerjavi s katero fokalna asimetrija nima konveksnih robov, je slabše vidna in običajno vsebuje tudi maščobno tkivo),
- globalna (enako kot fokalna, vendar zajema vsaj četrtno dojke) ali
- razvijajoča (novonastala, večja oz. bolje vidna v primerjavi s predhodno preiskavo).

V večini primerov je asimetrija nespecifična in običajna najdba pri zdravih ženskah, včasih pa lahko predstavlja tudi sekundarni znak malignega dogajanja (celokupno



**Slika 4.** Leva dojka, slikana v kраниokavdalni (angl. *left craniocaudal*, L-CC) in v mediolateralni polstranski (angl. *left mediolateral oblique*, L-MLO) projekciji. Leva dojka je pretežno maščobne strukture (tip B). V zgornjem notranjem kvadrantu leve dojke so vidne kirurške sponke (pooperativne spremembe) in strukturna motnja z grobimi kalcinacijami v maščobni nekrozi.



**Slika 5.** Desna dojka, slikana v kраниokavdalni (angl. *right craniocaudal*, R-CC) in v mediolateralni polstranski (angl. *right mediolateral oblique*, R-MLO) projekciji. Desna dojka je maščobne strukture (tip A). V spodnjem notranjem kvadrantu desne dojke je vidna asimetrična zgostitev velikosti 5 mm.

tveganje vseh vrst asimetrij za malignom znaša 1,8 %) (2, 19). Najbolj sumljiva vrsta asimetrije je razvijajoča asimetrija, ki je sicer opisana redko (< 1 %), vendar verjetnost za malignom dosega 12,8 % na presejalni mamografiji in 26,7 % na diagnostični mamografiji (19, 20).

### Posebni primeri

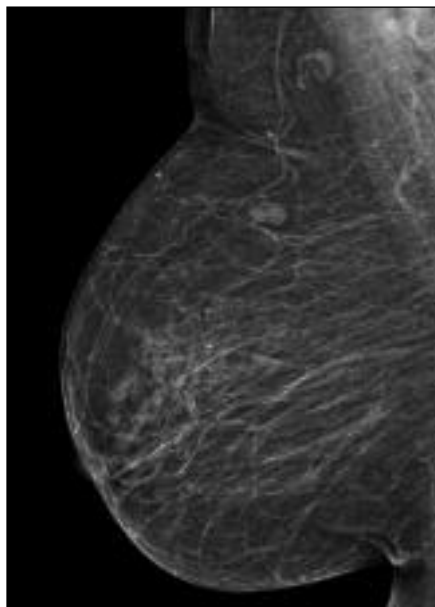
Posebni primeri so mamografske najdbe, ki so dovolj značilne, da jih ni treba podrobneje opisovati (slika 6) (6, 11):

- bezgavka v dojki,
- kožna lezija (npr. kožno znamenje, bradavica) in
- solitarni razširjen vod (redko prisoten).

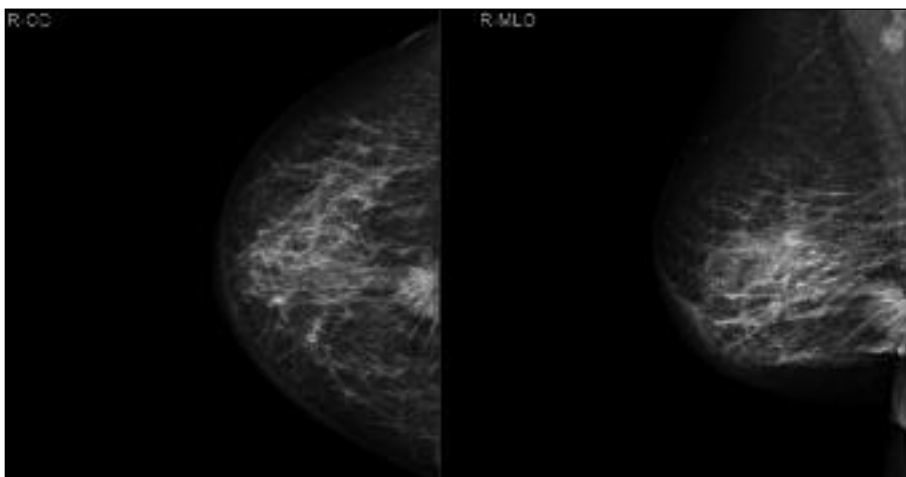
### Pridružene najdbe

Pridružene najdbe na mamografiji so najdbe, ki jih vidimo v povezavi s sumljivimi najdbami, kot so tumorske formacije, asimetrije in kalcinacije. Sem spadajo (slika 7, slika 8) (5, 11):

- uvlečena koža,
- uvlečena bradavica,
- zadebelitev kože (> 2 mm),



**Slika 6.** Desna dojka, slikana v mediolateralni polstranski (angl. *mediolateral oblique*, MLO) projekciji. Desna dojka je pretežno maščobne strukture (tip B). V projekciji zgornjih kvadrantov desne dojke sta vidni dve dobro omejeni, okrogli, lobulirani formaciji z vidnim maščobnim hilusom – bezgavki v dojki.



**Slika 7.** Desna dojka, slikana v kraniokavdalni (angl. *right craniocaudal*, R-CC) in v mediolateralni polstranski (angl. *right mediolateral oblique*, R-MLO) projekciji. Prikazana dojka je pretežno maščobne strukture (tip B). Na meji spodnjih kvadrantov desne dojke je v zadnji tretjini vidna nepravilna spikulirana tumorska formacija velikosti 30 mm, ki ima večjo gostoto kot okolno tkivo. Koža desne dojke je v spodnjih kvadrantih zadebeljena. Parenhim desne dojke v zunanjem spodnjem delu desne dojke je zadebeljen. Histološko je bil potrjen invazivni duktalni karcinom.

- zadebelitev trabekul (zadebeljene fibrozne septe),
- aksilarna adenopatija (bezgavke > 2 cm, ki ne vsebujejo maščobnega tkiva),
- strukturne motnje in
- kalcinacije (kot pridružena najdba).

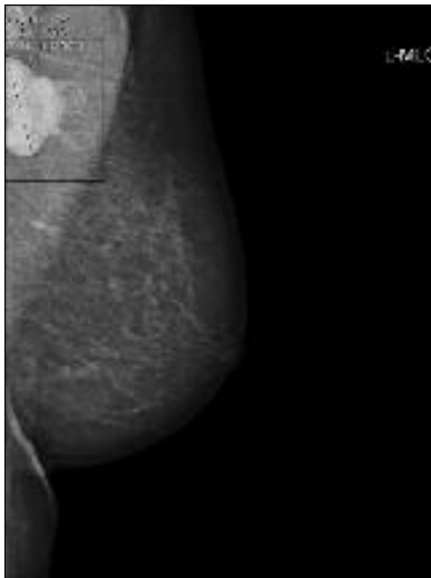
### Lokacija najdb

Pri vseh pomembnih najdbah, ki jih opišemo v mamografskem izvidu, moramo opredeliti tudi njihovo lokacijo. Lokacijo lahko določimo glede na (slika 9) (11):

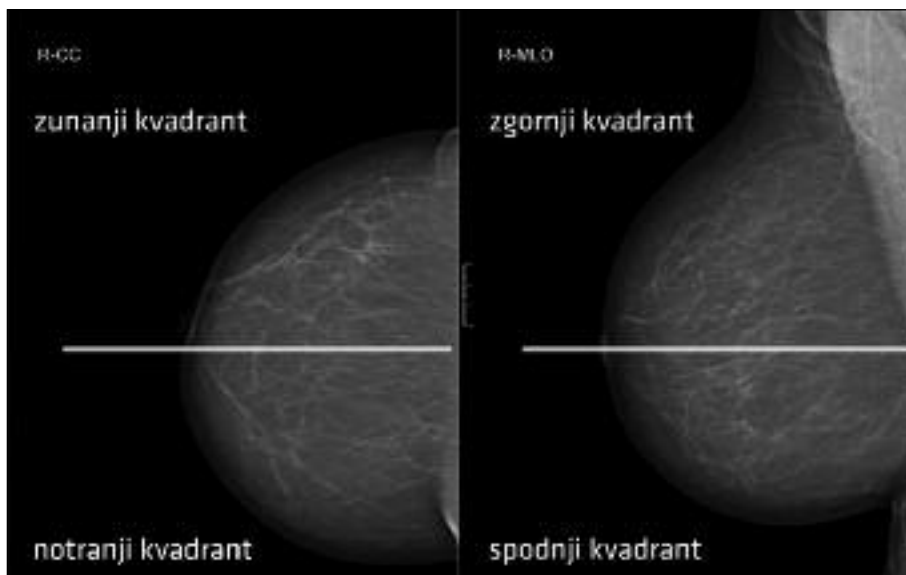
- lateralnost (leva oz. desna dojka),
- kvadrant (zgornji/spodnji, zunanji/notranji),
- smer urinega kazalca,
- globino (sprednja, srednja, zadnja tretjina) in
- oddaljenost od bradavice.

### Primerjava s predhodnimi mamografskimi posnetki

Primerjava s predhodnimi mamografskimi posnetki je pomembna v vseh primerih, ko na mamografiji najdemo spremembe, za ka-



**Slika 8.** Leva dojka, slikana v mediolateralni polstranski (angl. *left mediolateral oblique*, L-MLO) projekciji. V levi aksili je viden skupek okroglih, povečanih bezgavk, ki meri približno 5 cm (aksilarna adenopatija) in je mamografsko sumljiv, saj kaže na patološke bezgavke. Histološko je bil potrjen zasevek slabo diferenciranega karcinoma, katerega izvora ni bilo mogoče natančno določiti.



**Slika 9.** Kvadranti desne dojke na kraniokavdalni (angl. *right craniocaudal*, R-CC) in na mediolateralni polstranski (angl. *right mediolateral oblique*, R-MLO) projekciji.



tere težko opredelimo, ali so benigne ali maligne (5, 6). Odsotnost dinamike je pomemben kriterij, ki govori v prid benignosti. V takšnih primerih v izvid zapišemo, da smo opravili primerjavo s predhodno mamografsko preiskavo (pripišemo tudi njen datum). Zaželeno je tudi, da se v izvid zapiše, če primerjava ni bila opravljena (6).

### Končna ocena

Na koncu mamografskega izvida glede na mamografske najdbe določimo kategorijo po klasifikaciji BI-RADS (0–6), s katero ocenimo, kakšna je verjetnost, da gre pri bolnici za maligne spremembe, in predlagamo ustrezne ukrepe za nadaljnjo diagnostiko oz.

obravnavo (tabela 1) (6). V Sloveniji uporabljamo prirejeno klasifikacijo BI-RADS brez kategorije 4c.

### ZAKLJUČEK

Poročanje mamografskih izvidov glede na klasifikacijo BI-RADS je pomagalo pri standardizaciji oz. poenotenju terminologije, omogočilo lažje spremljanje in primerjavo mamografskih izvidov ter izboljšalo tudi komunikacijo z napotnim zdravnikom. Lažja je tudi možnost statistične obdelave mamografskih izvidov, kar omogoča večji nadzor nad njihovo kakovostjo in tako tudi bolj kakovostno obravnavo bolnic (21).

**Tabela 1.** Kategorije po klasifikaciji BI-RADS (*Breast Imaging and Reporting Data System*) (6).

Kategorija	Ukrepanje	Verjetnost za malignom
0 nepreglednost	dodatna diagnostična obravnava <sup>a</sup>	/
1 normalen izvid	rutinsko mamografsko sledenje	0 %
2 benigne spremembe	rutinsko mamografsko sledenje	0 %
3 verjetno benigne spremembe	sledenje v krajšem časovnem intervalu (npr. po šestih mesecih)	≤ 2 %
4a zmerno verjetne maligne spremembe	odvzem tkivnega vzorca <sup>b</sup>	> 10 do ≤ 50 %
4b bolj verjetno maligne spremembe	odvzem tkivnega vzorca <sup>b</sup>	> 50 do < 95 %
5 zelo verjetne maligne spremembe	odvzem tkivnega vzorca <sup>b</sup>	≥ 95 %
6 z biopsijo potrjene maligne spremembe	kirurška ekscizija, če je možna	/

<sup>a</sup> npr. pregled starejših slik, dodatne mamografske projekcije, ciljana povečava, ciljana kompresija, UZ dojk

<sup>b</sup> npr. tankoigelna biopsija, debeloigelna biopsija, vakuumska debeloigelna biopsija

**LITERATURA**

1. Žgajnar J. Smernice diagnostike in zdravljenja raka dojke. Ljubljana: Onkološki inštitut Ljubljana; 2018.
2. Dora – državni presejalni program za raka dojke. Presejanje za raka dojke. DORA; c2018 [citirano 2018 Jun 18]. Dosegljivo na: [https://dora.onko-i.si/presejanje\\_za\\_raka\\_dojk/](https://dora.onko-i.si/presejanje_za_raka_dojk/)
3. Thomassin-Naggara I, Tardivon A, Chopier J. Standardized diagnosis and reporting of breast cancer. *Diagn Interv Imaging*. 2014; 95 (7-8): 759–66.
4. Kutnar V. Nadzor kakovosti dela radioloških inženirjev pri presejanju v programu DORA. Bilten: glasilo Društva radioloških inženirjev Slovenije. 2017; 34 (1): 4–10.
5. Rener M, Vargazon T. Mamografska klasifikacija. *Radiol Oncol*. 2004; 38 (Suppl 1): S59–68.
6. American College of Radiology. ACR BI-RADS atlas: breast imaging reporting and data system. 5th ed. Virginia: Reston; 2013.
7. Rao AA, Feneis J, Lalonde C, et al. A pictorial review of changes in the BI-RADS fifth edition. *Radiographics*. 2016; 36 (3): 623–39.
8. Spak DA, Plaxco JS, Santiago L, et al. BI-RADS® fifth edition: a summary of changes. *Diagn Interv Imaging*. 2017; 98 (3): 179–90.
9. Balleyguier C, Ayadi S, Van Nguyen K, et al. BI-RADS classification in mammography. *Eur J Radiol*. 2007; 61 (2): 192–4.
10. Obenauer S, Hermann KP, Grabbe E. Application and literature review of the BI-RADS classification. *Eur Radiol*. 2005; 15 (5): 1027–36.
11. Zonderland H, Smithuis R. BI-RADS for mammography and ultrasound 2013. *Radiology assistant*; 2013 [citirano 2018 Jun 18]. Dosegljivo na: <http://www.radiologyassistant.nl/en/p53b4082c92130/bi-rads-for-mammography-and-ultrasound-2013.html>
12. Mušič Marolt M, Hertl K, Kadivec M, et al. Rentgenska in ultrazvočna anatomija dojke. *Radiol Oncol*. 2004; 38 (Suppl 1): S51–7.
13. Checka CM, Chun JE, Schnabel FR, et al. The relationship of mammographic density and age: implications for breast cancer screening. *AJR Am J Roentgenol*. 2012; 198 (3): W292–5.
14. Berment H, Becette V, Mohallem M, et al. Masses in mammography: what are the underlying anatomopathological lesions? *Diagn Interv Imaging*. 2014; 95 (2): 124–33.
15. Woods RW, Sisney GS, Salkowski LR, et al. The mammographic density of a mass is significant predictor of breast cancer. *Radiology*. 2011; 258 (2): 417–25.
16. Henrot P, Leroux A, Barlier C, et al. Breast microcalcifications: the lesions in anatomical pathology. *Diagn Interv Imaging*. 2014; 95 (2): 141–52.
17. Muttarak M, Kongmebhoh P, Sukhamwang N. Breast calcifications: which are malignant? *Singapore Med J*. 2009; 50 (9): 907–13.
18. Bahl M, Baker JA, Kinsey EN, et al. Architectural distortion on mammography: correlation with pathologic outcomes and predictors of malignancy. *AJR Am J Roentgenol*. 2015; 205 (6): 1339–45.
19. Youk JH, Kim EK, Ko KH, et al. Asymmetric mammographic findings based on the fourth edition of BI-RADS: types, evaluation, and management. *Radiographics*. 2009; 29 (1): e33.
20. Price ER, Joe BN, Sickles EA. The developing asymmetry: revisiting a perceptual and diagnostic challenge. *Radiology*. 2015; 274 (3): 642–51.
21. Burnside ES, Sickles EA, Bassett LW, et al. The ACR BI-RADS experience: learning from history. *J Am Coll Radiol*. 2009; 6 (12): 851–60.