

Prikazi primerov/Case report

PREDSTAVITEV TREH SLOVENSКИH BOLNIKOV Z VOGT-KOYANAGI-HARADOVO BOLEZNIJO

THREE MB. VOGT-KOYANAGI-HARADA CASES IN SLOVENIA

Nataša Vidovič-Valentinčič, Jelka Brecej, Matej Beltram, Aleksandra Kraut

Očesna klinika, Klinični center, Zaloška 29a, 1525 Ljubljana

Prispelo 2005-05-10, sprejeto 2005-07-05; ZDRAV VESTN 2005; 74: 649-53

Ključne besede: Vogt-Koyanagi-Haradova bolezen; diagnostični kriteriji; uveitis

Izvleček – Izhodišča. Opis diagnostičnih meril, kliničnih pojavov in poteka bolezni Vogt-Koyanagi-Harada pri bolnikih, pregledanih in zdravljenih na Očesni kliniki v Ljubljani.

Metode. Retrospektivna analiza bolnikov in njihove dokumentacije, pregledanih in zdravljenih na Očesni kliniki v Ljubljani, pri katerih je bil postavljen sum na bolezen Vogt-Koyanagi-Harada.

Rezultati. Predstavljeni so trije bolniki z Vogt-Koyanagi-Haradovo boleznijo, ženska in dva moška, ob odkritju bolezni stari 26, 30 in 40 let. Pri vseh bolnikih sta bili prizadeti obe očesi, nobeno oko ni utrpelo penetrantne poškodbe ali znotraj očesne operacije, preden se je pojavilo očesno vnetje, drugi možni vzroki za uveitis so bili izključeni. Diagnoza je bila postavljena na osnovi očesnih in neočesnih znakov.

Zaključki. Bolezen Vogt-Koyanagi-Harada v Sloveniji (pričakovano) ni pogosta, saj se značilno povezuje z nekaterimi rasnimi in etničnimi skupinami.

Uvod

Bolezen Vogt-Koyanagi-Harada (dalje VKH) je večsistemska granulomatozna vnetna bolezen, ki lahko prizadene oči, slušni sistem, meninge in kožo zlasti nekaterih rasnih in etničnih skupin (1-3). Pogostejša je pri ljudeh z genetsko predispozicijo, in sicer pri nosilcih HLA-DR4 ter HLA-DRw53, ki jih najdemo med ljudmi, ki imajo med drugim bolj pigmentirano kožo, zlasti pri Azijcih, staroselskih Američanih, hispanih, azijskih Indijancih in srednjevzhodnjakih (1, 4). Na Japonskem VKH predstavlja 9,2% vseh uveitisov (4). Ženske so praviloma pogostejše prizadete, kar pa ne drži za japonske bolnike (4, 5). Vzrok VKH ni znan, najverjetneje gre za avtoimunski proces, mediiiran preko T limfocitov in usmerjen proti neznanemu antigenu/antigenom, povezanem z melanociti. Mehanizem, ki sproži avtoimuni napad, zaenkrat ni znan, vendar se senzibilizacija na melanocitne antigene povezuje z virusno okužbo ali poškodbo kože (2, 6) Na očeh se pojavi kot kronični granulomatozni panuveitis, primarna očesna tarča pa so melanociti žilnice (1, 7).

Key words: Vogt-Koyanagi-Harada disease; diagnostic criteria; uveitis

Abstract – Background. To describe diagnostic criteria, clinical manifestations and course of disease in patients with Mb. Vogt-Koyanagi-Harada (VKH), examined and treated at the University Eye Clinic in Ljubljana.

Patients and methods. We included all patients diagnosed with VKH, who were treated at the University Eye Clinic in Ljubljana. Their history, results of examinations and diagnostic tests as well as the received treatment and outcome were reviewed and compared.

Results. We present three patients with VKH, a woman and two men, aged 26, 30 and 40 years at time of disease onset. In all cases eye involvement was bilateral, there was no history of penetrating ocular trauma or surgery preceding the initial onset if uveitis, there were no clinical or laboratory evidence suggestive for other uveitic entities. The diagnosis was established on the ground of ocular and systemic signs.

Conclusions. VKH is as expected to be a rare disease in Slovenia as it is linked with certain ethnical and racial groups.

Diagnoza VKH bolezni je postavljena na osnovi kliničnih znakov in simptomov, in sicer predvsem prodromalnih znakov centralnega živčnega sistema ter bilateralnega seroznega odstopa mrežnice (1). Bolezen Harada je izraz, ki se nanaša na izolirano prizadetost posteriornega očesnega segmenta, v literaturi se o izolirani očesni prizadetosti govori tudi kot o verjetni VKH bolezni (2).

Potrditvenih testov ni (2, 3), zato je leta 2001 Mednarodni komite za nomenklaturo VKH izdal revidirana diagnostična merila za VKH (2) in VKH bolezen razdelil v 3 skupine, in sicer:

- Kompletna VKH - prisotnih vseh 5 meril:
 1. odsotnost penetrantne očesne poškodbe ali kirurškega posega pred začetkom uveitisa,
 2. odsotnost klinične ali laboratorijske potrditve druge uveitične entitete,
 3. bilateralna očesna prizadetost (prisoten kriterij a ali b):
 - a) zgodnji pojav bolezni:
 - I. difuzni horioiditis (žariščna področja podmrežnične tekočine ali bulozni serozen odstop mrežnice) in

- II. spremembe na očesnem ozadju, prikazane s fluoresceinsko angiografijo: zakasnitve v polnjenju žilnice, večžariščna področja točkastega propuščanja, plakoidna hiperfluorescenca, izliv tekočine pod mrežnico, barvanje papile optičnega živca, difuzna zadebelitev žilnice, brez ultrazvočnih dokazov posteriornega skleritisa;
- b) pozni pojav bolezni:
- I. klinična slika, ki govori za prebolele zgodnje manifestacije bolezni, ali znaki II in III, opisani spodaj, ali multipli znaki iz III,
 - II. očesna depigmentacija oziroma depigmentacija očesnega ozadja, vidna kot bleda pigmentacija žilnice - »sunset glow«, ali znak Sugiura - perilimbalni vitiligo,
 - III. ostali očesni znaki: lisaste, horioretinalne depigmentirane brazgotine, migracija in kopičenje RPE, ponavljajoči se ali kronični anteriorni uveitis,
4. nevrološko/avditorni pojavi - meningizmus, tinitus in pleocitoza cerebrospinalne tekočine,
 5. dodatni znaki, ki se ne pojavijo pred očesnimi ali znaki centralnega živčnega sistema - alopecija, polioza, vitiligo.
- Nekompletna VKH - prisotna morajo biti merila od 1-3 in 4 ali 5.
- Verjetna VKH - izolirana očesna bolezen, prisotna morajo biti merila od 1-3.

Zdravljenje: potrebno je takojšnje, agresivno zdravljenje s kortikosteroidi 1-2 mg/kg/dan prednizolona per os; če ni terapevtskega odgovora oziroma se serozni odstop mrežnice ne resorbira, je potrebna uvedba metilprednizolona v infuziji 1 g/d 3 zaporedne dni. Pri bolnikih s pogostimi zagoni bolezni ali pri odpornih oblikah uporabimo dodatno imunosupresivno zdravljenje (5).

Zapleti: najpogostejši zaplet je katarakta (42%), nato glavkom (27%), horoidalna neovaskularna membrana (11%) ter podmrežnična fibroza kot specifična entiteta VKH (6%) (5, 8).

Metode in predstavitev bolnikov

Retrospektivna študija, pri kateri smo pregledali popise in ambulantne kartone bolnikov, ki so bili pregledani in/ali hospitalizirani na Očesni kliniki v Ljubljani ter bi po diagnostičnih merilih ustrezali VKH bolezni.

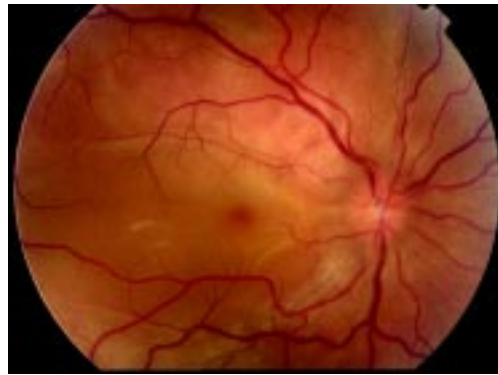1. bolnik

30-letni bolnik je ob sprejemu na Očesno kliniko navajal 1 mesec trajajoči slabši vid na obeh očeh. Pred sprejemom je imel urtikarijo po ospenu, ki ga je prejemal zaradi domnevno streptokoknega infekta, sicer je bil zdrav, družinska anamneza je bila brez posebnosti. Ob sprejemu je bila vidna ostrina na Do 0,8 cc, na Lo 0,7-0,8 cc; očesni tlak Dlo je bil 16 mmHg. V sprednjem prekatu D in Lo je bil nežen beljakovinski eksudat in celice 1+, vidne so bile posamezne celice v steklovinu. Na očesnem ozadju je bil na celotnem zadnjem polu obeh oči viden obsežen serozni odstop mrežnice, ki je segal preko žilnih lokov, zlasti spodaj, na slikah fluoresceinske angiografije je vidno značilno točkasto propuščanje v mrežnico v zgodnjih fazah ter kopičenje fluoresceina pod mrežnico v poznih fazah (sl. 1, sl. 2, sl. 3). Na slikah ICG so vidne hipofluorescentne točke difuzno po očesnem ozadju.

Ostale preiskave

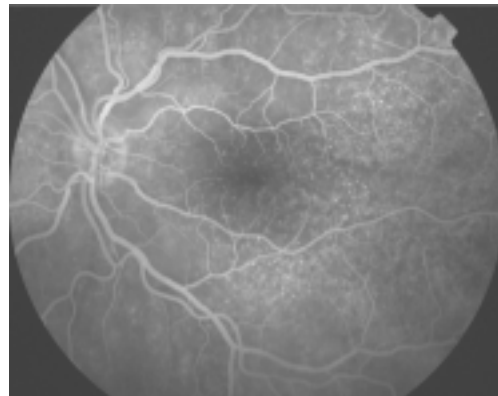
Ultrazvočna preiskava zrkla je pokazala obojestranski plitev odstop mrežnice, zadebeljeno žilnico, levo tudi sum na znak T; na kontrolnem ultrazvoku čez 10 dni: plitev odstop mrežnice v spodnjih meridianih, brez zadebelitve žilnice, brez znaka T.

Laboratorijski serološki, revmatološki, osnovni krvni izvidi, kot tudi nevrološke, infektološke, avditorne preiskave, vključno z lumbalno punkcijo so bile v mejah normale. Elektrofiziološki izvidi: EOG potrjuje odstop mrežnice in prizadetost mrežničnega pigmentnega epiteli-



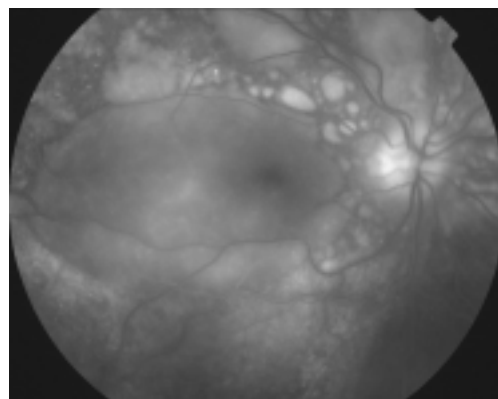
Sl. 1. Fotografija očesnega ozadja - številna področja seroznega mrežničnega odstopa na zadnjem polu zlasti spodaj.

Figure 1. Fundus photography - large areas of serous retinal detachment on the posterior pole, especially inferiorly.



Sl. 2. Fluoresceinska angiografija (zgodnja faza) - točkasto propuščanje.

Figure 2. Fluorescein angiogram (early frame) - pinpoint leakage.




Sl. 3. Fluoresceinska angiografija (pozna faza) - kopičenje fluoresceina pod odstoplo mrežnico.

Figure 3. Fluorescein angiogram (late frame) - pooling of fluorescein under the detached retina.

ja, posledično so abnormni skotopični, fotopični, večžariščni in slikovni ERG, kar govori, da je prizadeta funkcija periferne in centralne mrežnice (sl. 4).

Uvedli smo zdravljenje s kortikosteroidi - metilprednizolon 64 mg/dan 5 dni, nato smo zniževali odmerek za 4 mg/3 dni do vzdrževalne



Sl. 4. Elektrofiziološki izvidi – pred zdravljenjem in po njem.

Figure 4. Electrophysiological results – pre- and post treatment.

doze 12 mg. Po enem tednu se je serozni odstop zmanjšal. Bolnik je ostal na vzdrževalni dozi, ki smo jo po osmih mesecih še zmanjševali za 2 mg na mesec do končne ukinitve terapije.

Stanje 1,5 leta po postavitvi diagnoze in prejeti terapiji:

Status: sprednji segment obeh oči v mejah normale, še posamezne celice v steklovinu, na očesnem ozadju vidna tigrasta depigmentacija očesnega ozadja.

Vidna ostrina DLo 1,0 sc; očesni tlak D/Lo 18/17 mmHg.

Ponovljena so bila vsa elektrofiziološka testiranja, EOG, skotopični, fotopični, večžariščni in slikovni ERG, ki niso pokazala odstopanj od normale (sl. 4).

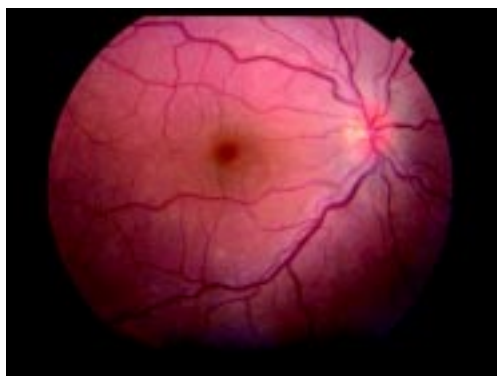2. bolnik

26-letna bolnica, prvič pregledana pred 6 leti, je ob sprejemu na Očesno kliniko navajala 1 teden trajajoč meglen vid na obeh očeh. Do teh težav je bila očesno in sistemsko subjektivno zdrava. Vidna ostrina na Do je bila 0,32 cc, na Lo 0,2 cc. Očesni tlak D/Lo je bil 14/12 mmHg. V sprednjem prekatu in v steklovinu so bile prisotne celice 1+. Na ozadju D in Lo je bil viden serozni odstop mrežnice predvsem med žilnimi loki, na slikah fluoresceinske angiografije pa se v poznih fazah pokaže točkasto propuščanje v mrežnici in puščanje na papili (sl. 5, sl. 6). Na slikah ICG so vidne hipofluorescentne točke difuzno pod mrežnico (sl. 7).

Preiskave

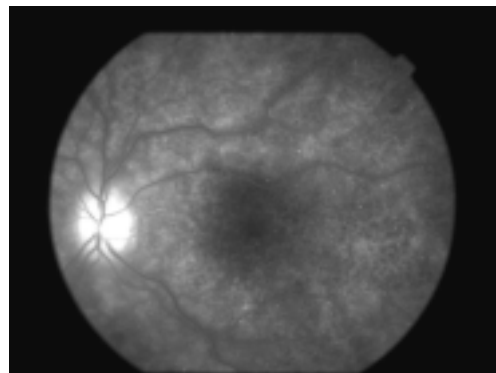
Laboratorijski serološki, revmatološki, osnovni krvni izvidi, kot tudi nevrološke, infektološke, avditorne preiskave, vključno z lumbalno punkcijo so bile v mejah normale – v CSF je bilo najdenih $3/\text{mm}^3$ mononuklearnih celic.

Uvedli smo zdravljenje z metilprednizolonom 60 mg/dan 5 dni in nato odmerek zniževali za 4 mg/3 dni do končne ukinitve zdravljenja. Vidna ostrina se je izboljševala, v nekaj dneh na Do 0,8 cc in na Lo 0,6 cc. Serozni odstop mrežnice se je zmanjšal.



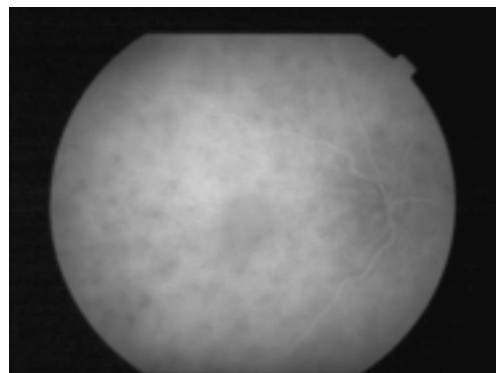
Sl. 5. Fotografija očesnega ozadja – področja seroznega odstopa mrežnice.

Figure 5. Fundus photography – areas of serous retinal detachment.



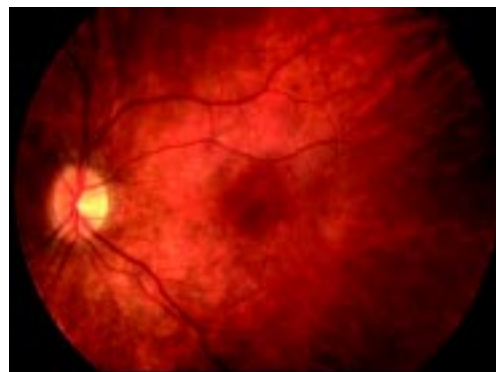Sl. 6. Fluoresceinska angiografija po že preboleli akutni fazi (pozna faza) – puščanje na papili, točkasto propuščanje v mrežnici.

Figure 6. Fluorescein angiography after the acute phase (late frames) – leakage on the optic disc, pinpoint leakage in the retina.



Sl. 7. Indocyanine green angiografija – hipofluorescentne točke žilnice so razpršene po celotnem očesnem ozadju.

Figure 7. Indocyanine green angiography – hypofluorescent dark dots seen diffusely on the posterior pole.



Sl. 8. Fotografija očesnega ozadja – tigrasta depigmentacija predvsem na zadnjem polu.

Figure 8. Fundus photography – patchy depigmentation of the posterior pole.

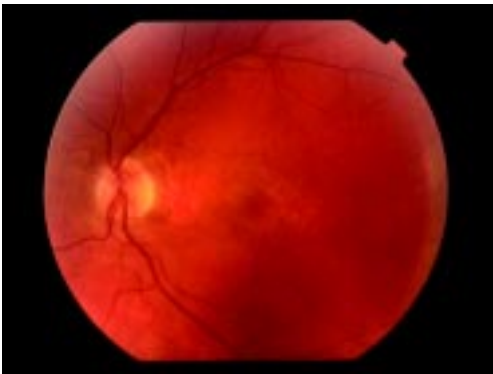Ob umiritvi bolezni (še ob hospitalizaciji) smo pri bolnici opravili tudi elektrofiziološka testiranja: EOG, skotopični, fotopični, multifokalni in slikovni ERG niso pokazali morebitne disfunkcije mrežničnega pigmentnega epitelijskega, centralne ali periferne mrežnice.

Bolnica je obdržala dobro vidno ostrino, 1,0 sc Dlo, brez ponovitev bolezni, 5 let po ukinitvi zdravljenja, vendar smo ob zadnjem obisku v uveičični ambulanti opazili vitiligo, poliozo in alopecijo, tožila je tudi za pogostejšimi glavoboli.

3. bolnik

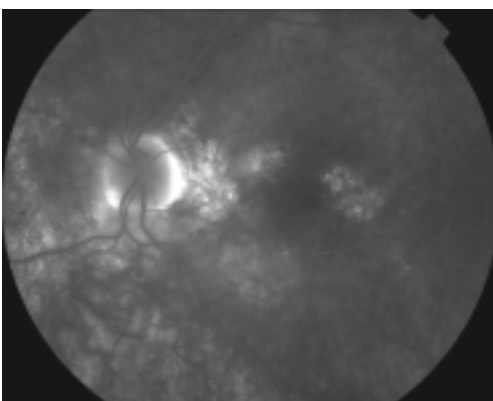
52-letni bolnik je pred sprejemom na Očesno kliniko pred 12 leti navajal 1 teden trajajoči izpad paracentralno v vidnem polju desnega očesa; podobne težave je imel nekaj mesecev pred tem na levem očesu, ki so same izzvenele. Kot otrok se je zdravil zaradi revmatičnih težav s koleni, 6 let pred očesnimi težavami se je zdravil zaradi izgube sluha in od takrat mu v ušesih zvonil. Ob težavah z ušesi je imel hkrati tudi 2 meseca mravljinčenje po L strani rok in nog. Vidna ostrina Do je bila 1,0 cc, Lo 0,8 cc. Očesni tlak DLo je bil 15 mmHg. V očesnem statusu v sprednjem segmentu ni bilo znakov vnetja ali kakršnihkoli odstopanj od normale. V steklovini ni bilo eksudacije. Na ozadju Do so bile vidne zvijugane vene, z zadebeljeno temporalno zgornjo veno, dvema mikroanevrizmi, pregrupacijo pigmenta v makuli ter papilo, kjer ni bilo vidnih patoloških sprememb. Na ozadju Lo so bile prav tako vidne zvijugane vene, nazalno tudi zadebeljene, pregrupiran pigment v makuli ter neenakomerno hiperemična papila (sl. 9). Na slikah fluoresceinske angiografije je vidno točkasto propuščanje v mrežnico in kopičenje fluoresceina na papili (sl. 10).

Preiskave



Sl. 9. Fotografija očesnega ozadja – neenakomerno hiperemična papila, pregrupiran pigment v makuli, zvijugane in zadebeljene vene.

Figure 9. Fundus photography – hyperemic optic disc, pregroupation of retinal pigment epithelium in macula, thickened and tortuored veins.



Sl. 10. Fluoresceinska angiografija (pozne faze) – točkasto propuščanje v mrežnico in puščanje fluoresceina na papili.

Figure 10. Fluorescein angiography (late frames) – leakage on the optic disc, pinpoint leakage in the retina.

Laboratorijski serološki, infektološki, osnovni krvni izvidi so bili v mejah normale. Titer ANA je bil 1:160.

Bolnik se je naslednjih 12 let zdravil ambulantno, nekajkrat je imel manjši serozni dvig mrežnice v D ali Lo, zdravljen je bil z acetazolamidom 2 × 250 mg. V začetku letošnjega leta je bil napoten na nevrofiziološke preiskave ter k nevrologu. Pri nevrologu je bil pregledan tudi ob prvem zagonu bolezni, v cerebrospinalni tekočini naj bi bila prisotna pleocitoza, vendar izvida nimamo. Nevrolog je postavil sum na Haradovo bolezen. Ob zadnji kontroli je bil očesni status naslednji: sprednji segment je bil brez znakov vnetja, prav tako steklovina, sicer intenzivno rožnati papili D in Lo, pregrupiran pigment v makuli. Vidna ostrina Do 1,0 cc, Lo 0,4 cc.

Razpravljanje

Predstavljeni so trije bolniki s seroznim odstopom mrežnice na obeh očeh ter (ob prvi prezentaciji) brez sistemske prizadetosti. Morebitni sistemski pojavi so izzveneli, saj je imel tretji bolnik nevrološko/avditorne pojave pol leta pred sprejemom na Očesno kliniko. Pri vseh treh bolnikih smo postavili sum na VKH. Pri prvem bolniku bi diferencialnodiagnostično prišel v poštev tudi posteriorni skleritis, a bolnik ni imel bolečin v očeh in ultrazvočna preiskava ni pokazala tipičnega znaka T, šlo naj bi za difuzen proces. Pri tretjem bolniku pa bi v diferencialni diagnozi lahko pomislili tudi na multiplo sklerozo oziroma ponavljajočo se serozno retinopatijo. Če upoštevamo dve v literaturi predstavljeni skupini meril za diagnozo VKH (1, 2, 4), in sicer t. i. minimalne kriterije, ki so bili postavljeni prej in so manj natančni od novejših: bilateralna akutna vnetna reakcija z edemom mrežnice zlasti spodaj, točkasto propuščanje na nivoju RPE v začetnih fazah FA, ter edem papile, jih naši bolniki izpolnjujejo. Prav tako prvi bolnik izpolnjuje vsa diagnostična merila za (vsaj) Mb. Harada oziroma verjetno VKH bolezen iz druge, noveše in zelo natančno opredeljene skupine kriterijev, naštetih v uvodu članka, in sicer: bilateralna očesna prizadetost, ki se kaže kot prisotnost znakov iz 3a in 3b skupine, odsotnost druge očesne bolezni, odsotnost očesne poškodbe in/ali kirurškega posega, ki bi lahko bil vzrok uveitisa. Glede na to, da nevrološki znaki do časa pregleda lahko minejo oz. da so dodatni znaki, kot so vitiligo, polioza in alopecija lahko zelo pozne manifestacije bolezni (2), lahko trdimo, da naš prvi bolnik zaenkrat izpolnjuje samo stroge kriterije za verjetno VKH, vendar bomo morali za potrditev/izključitev kompletne VKH bolezni bolnika spremljati več let. Da je večletno spremljanje pri sumu na VKH bolezen pomembno in potrebno, se je izkazalo pri naši drugi bolnici, pri kateri se je 5 let po prvem (in edinem) zagonu bolezni pojavila alopecija, polioza in vitiligo. S tem je bolnica izpolnila merila za nekompletno VKH bolezen, nevrološko/avditornih pojavov pri njej nismo zasledili. Tovrstne pojave lahko opazimo pred začetkom očesnih težav, lahko so zelo blage in do pojava očesne simptomatike popolnoma izzvenijo (1–3), zato jih bolniki lahko ne navajajo. Nanje bi pomislili ob našem tretjem bolniku, ki, če jih upoštevamo, izpolnjuje merila za nekompletno VKH bolezen. Tretji bolnik je imel 6 mesecev pred zagonom uveitisa težave s sluhom, kar so pripisovali ušesnemu vnetju, ob sprejemu na Očesno kliniko pa je imel tudi glavobole, bil je napoten k nevrologu in tam lumbalno punktiran; pokazala naj bi se pleocitoza v likvorju. Glede na podatke o nevrološko/avditornih težavah pred in ob zagonu očesnih težav je verjetnejša diagnoza nekompletne VKH kot npr. centralne serozne retinopatije.

Pred začetkom težav je naš prvi bolnik prebolel tudi okužbo dihal – v literaturi so navedeni podatki o etiološki povezavi VKH s predhodno virusno okužbo oz. avtoimunimi boleznimi (1, 8). Po drugi strani pa povezaava z drugimi avtoimunimi boleznimi, v našem primeru z zaenkrat neopredeljenim vaskulitisom, ne pomaga pri opredelitvi med diagnozama posteriorne skleritisa in VKH, ravno tako nam pri tem ni v

pomoč ultrazvočni izvid, ki lahko tako pri posteriornem skleritisu in pri VKH pokaže enake značilnosti (9).

Opravljenе elektrofiziološke preiskave v našem primeru ni so diagnostične, vendar so pomembne pri spremljanju bolezni, predvsem v smislu izboljševanja funkcije retinalnega pigmentnega epitela.

Zaključki

Bolezen VKH je v Sloveniji redka, saj je vezana na določene rasne in etnične skupine, katerih predstavnikov je tu malo. Menimo pa, da je bolnikov vseeno več, kot smo jih predstavili mi, saj se ta bolezen lahko tudi enostavo spregleda – prvič zaradi verjetno abortivnih oblik, ki se kažejo pri nas, in drugič zato, ker bolnika ujamemo šele v kronični fazi bolezni. Če namreč prvič pregledujemo bolnika šele v tej fazi, brez seroznega odstopa mrežnice, brez sprememb na koži, prodromalnih znakov ali značilne slike »zahajajočega sonca« na očesnem ozadju, klinična diagnoza ni jasna.

Za dokončno diagnostično opredelitev je potrebno dolgotrajno spremljanje bolnikov, saj so značilne kožne spremembe, kot so polioza, vitiligo, alopecija, pogosti, a pozni pojavi bolezni; to se je pokazalo tudi pri naši drugi bolnici. Po drugi strani lahko nevrološko/avditorne manifestacije do prvega očesnega pregleda popolnoma izzvenijo.

Literatura

1. Read RW, Rao NA, Cunningham ET. Vogt-Koyanagi-Harada disease. *Curr Opin Ophthalmol* 2000; 11: 437–42.
2. Read RW, Holland GN, Rao NA, Tabbaza KF, Ohno S, Arellanes-Garcia L, et al. Revised diagnostic criteria for Vogt-Koyanagi-Harada disease: report of an International Committee on Nomenclature. *Am J Ophthalmol* 2001; 5: 647–51.
3. Nussenblatt RB, Whitcup SB, Palestine AG. Vogt-Koyanagi-Harada syndrome (uveomeningitic syndrome). In: *Uveitis: Fundamentals and clinical practice*. St. Louis: Mosby – Year book; 1996.
4. Boyd SR, Young S, Lightman S. Immunopathology of the noninfectious posterior and intermediate uveitides. *Surv Ophthalmol* 2001; 46: 209–33.
5. Read RW, Rechodouni A, Butani N, Johnston R, Labree LD, Smith RE, et al. Complications and prognostic factors in Vogt-Koyanagi-Harada disease. *Am J Ophthalmol* 2001; 131: 599–606.
6. Rathinam SR, Namperumalsamy P, Nozik RA, Cunningham ET Jr. Vogt-Koyanagi-Harada syndrome after cutaneous injury. *Ophthalmology* 1999; 106: 635–8.
7. Bouchenaki N, Herbort CP. The contribution of indocyanine green angiography to the appraisal and management of Vogt-Koyanagi-Harada disease. *Ophthalmology* 2001; 108: 54–64.
8. Kuo CI, Rechodouni A, Rao NA, Johnston RH, Margolis TP, Cunningham ET Jr, et al. Subretinal fibrosis in patients with Vogt-Koyanagi-Harada disease. *Ophthalmol* 2000; 9: 1721–8.
9. Forster DJ, Cano MR, Rao NA. Echographic features of the Vogt-Koyanagi-Harada syndrome. *Arch Ophthalmol* 1990; 10: 14.