

Strokovni prispevek/Professional article

VEČORGANSKA ODPOVED PO NAKLJUČNI ZASTRUPITVI Z JESENSKIM PODLESKOM

MULTIORGAN INJURY AFTER ACCIDENTAL POISONING WITH AUTUMN CROCUS

Gorazd Lešničar¹, Lucija Gabršček², Bojan Krivec², Gorazd Voga², Branko Šibanc¹,
Janja Blatnik¹, Boris Jagodič³

¹ Oddelek za infekcijske bolezni in vročinska stanja, Splošna bolnišnica Celje, Oblakova ul. 5, 3000 Celje

² Oddelek za intenzivno interno medicino, Splošna bolnišnica Celje, Oblakova ul. 5, 3000 Celje

³ Javni zavod celjske lekarne, Gregorčičeva ul. 5, 3000 Celje

Prispelo 2003-12-24, sprejeto 2004-03-12; ZDRAV VESTN 2004; 73: 219–22

Ključne besede: jesenski podlesek; divji česen; zastrupitev s kolhicinom, večorganska odpoved

Izveček – Izhodišča. Opisan je primer naključne zastrupitve z jesenskim podleskom (*Colchicum autumnale*), ki je nastala zaradi zamenjave z divjim česnom, bolje poznanim kot čemaž (*Allium ursinum*). Obe rastlini rasteta na vlažnih travnikih in imata zelo podobne suličaste liste. Zamenjamo ju lahko zlasti spomladi, ko še nimata cvetov.

Rezultati. Po anamnestičnih podatkih, klinični sliki in laboratorijskih izvidih smo posumili pri 43-letni bolnici na zastrupitev z rastlinskim alkaloidom – kolhicinom, kar je bilo kasneje potrjeno z izvidi toksikološke analize (kromatografsko in spektrometrično) oduzetih vzorcev seruma in urina. Hude začetne prebavne težave so napredovale v ileus, zavrtje delovanja kostnega mozga in večorgansko odpovedovanje.

Zaključki. Bolnica je po hudi zastrupitvi z večorgansko odpovedjo prejel kot v treh tednih, ob simptomatskem zdravljenju z rastnim faktorjem granulocitne vrste in ustreznem antibiotičnem zdravljenju sekundarne okužbe okrevala. Najdlje je vztrajala alopecija. Bolezen ni zapustila posledic, kar smo preverili tri leta po prestani bolezni.

Uvod

Jesenski podlesek (*Colchicum autumnale*) in divji česen, bolj poznan kot čemaž (*Allium ursinum*) spadata v družino lilijevk (*Liliidae*). Rastlini imata zelo podobne suličaste liste in jih najlažje zamenjamo med seboj v času, ko še ne cvetita (1). Čemaž se v ljudskem zdravilstvu uporablja za zdravljenje želodčnih in črevesnih motenj, za krepitev organizma in spodbujanje teka. Medtem ko je čemaž nestrupena rastlina, pa jesenski podlesek vsebuje kolhicin. Kolhicin zavira mitozo v metafazi in GI fazi celične delitve in posledično sintezo DNK. Poleg tega zavira polimerizacijo tubulina, ki je receptor za kolhicin (2, 3).

Kolhicin se uporablja predvsem v terapevtske namene za zdravljenje protina in psevdoprotina, učinkovit pa je tudi pri zdravljenju družinske mediteranske vročice in Bečcetove bolezni. Zastrupitve s kolhicinom so običajno posledica na-

Key words: autumn crocus; wild garlic; colchicin poisoning; multiorgan injury

Abstract – Background. A case of accidental poisoning with autumn crocus (*Colchicum autumnale*) that was misinterpreted for wild garlic (*Allium ursinum*) is presented. Both plants grow on damp meadows and can be easily wrongly identified especially before blooming period as they have similar, pointed leaves.

Results. Considering anamnestic data, clinical picture and laboratory findings in 43-yr-old female, a poisoning with the colchicine plant alkaloid was suspected. Later, it was confirmed by toxicology analyses (chromatography and spectrometry) of the collected serum and urine samples. Severe initial gastrointestinal disorders progressed into ileus, bone-marrow suppression and multi-organ failure.

Conclusions. After the patient had received a symptomatic treatment with granulocyte-directed growth factor and a suitable antibiotic therapy for secondary infection, she recovered within three weeks from the onset of condition. The most persistent problem was alopecia. The disease did not entail any permanent sequelae which was confirmed 3 years after the patient was considered cured.

merne zastrupitve z zdravili, le redko so posledica nenamerne ga zaužitja jesenskega podleska. Absorpcija strupa je nepredvidljiva. Glede na zadnje ugotovitve je razpolovni čas 10 do 16 ur (2). Po intravenskem dajanju je kolhicin prisoten v levkocitih in urinu še 9 dni.

Večji del kolhicina se presnovi v jetrih, le 20% se ga izloči preko ledvic. Celokupna umrljivost pri bolnikih, ki so zaužili kolhicin v prevelikem odmerku, je okoli 10% in se pri odmerku, večjem od 0,8 mg/kg, približa 100% (3, 4).

Zastrupitev poteka v treh stopnjah. V prvih 24 urah so v ospredju gastrointestinalni simptomi, predvsem driska, ki povzroči elektrolitsko neravnovesje ter dehidracijo. 24 do 36 ur po zaužitju kolhicina se lahko razvije večorganska odpoved. Prisotni so znaki zavrtja kostnega mozga, ARDS (sindrom akutne dihalne stiske), diseminirana intravaskularna koagulacija,

srčno popuščanje zaradi aritmij in miokarditisa ter zmedenost, delirij in krči. Pogosta je ledvična odpoved. V tretjem obdobju se pojavijo alopecija, miopatija in nevropatija (2).

Zdravljenje je simptomatsko. V obdobju zavrstosti kostnega mozga je pomembno pravočasno dajanje rastnega faktorja granulocitne vrste (G-CSF). Poskusno se uporabljajo monoklonska protitelesa proti kolhicinu.

Največja smrtnost je v prvih 36 do 54 urah. V prvih 36 urah bolniki umirajo zaradi dihalne ali obtočilne odpovedi, kasneje umrejo zaradi septičnih zapletov ob levkopeniji (2, 3).

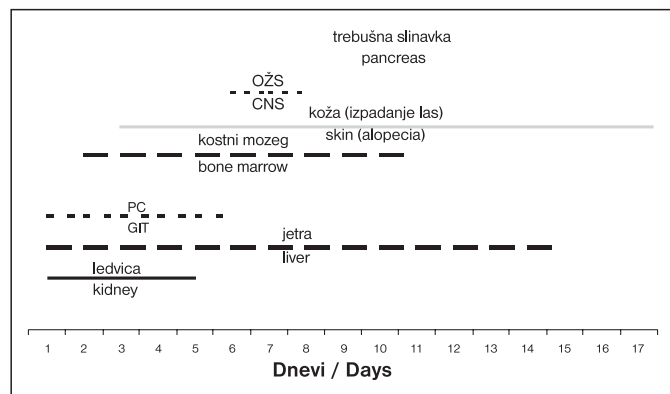
Prikaz primera

43-letna bolnica je bila l. 1998 sprejeta na Oddelek za infektivne bolezni in vročinska stanja zaradi akutnega gastroenterokolitisa. Zbolela je dan pred sprejemom s krči in bolečinami v trebuhu. Večkrat je odvajala tekoče blato. Bolnica je povedala, da je tudi mož nekajkrat bruhal, vendar se težave niso nadaljevale. Dva dni pred sprejemom sta večerjala paradiznikovo solato s smetano, ki jo je začinila z divjim česnom.

Ob sprejemu je bila bolnica prizadeta, orientirana, afebrilna, s sistoličnim krvnim pritiskom 90 mm Hg, tahikardna (92 udarcev/min.), izraženi so bili znaki dehidracije. Trebuh je bil mehak, peristaltika je bila slišna, še vedno je imela krče v trebuhu. Znakov srčnega popuščanja ali dihalne stiske ni bilo.

Laboratorijsko smo ugotovljali zvišane ledvične retente: kreatinin 224 $\mu\text{mol/l}$ (norm. 44,0–97,0 $\mu\text{mol/l}$), sečnina 20,4 mmol/l (norm. 2,8–7,5 mmol/l), zvišane jetne encime: aspartatna aminotransferaza (AST) 4,82 $\mu\text{kat/l}$ (norm. 0,00–0,70 $\mu\text{kat/l}$); alanin aminotransferaza (ALT) 0,89 $\mu\text{kat/l}$ (norm. 0,00–0,70 $\mu\text{kat/l}$), gama glutamil transferaza (g-GT) 0,5 $\mu\text{kat/l}$ (norm. 0,00–0,62 $\mu\text{kat/l}$), alkalna fosfataza (AF) 4,4 $\mu\text{kat/l}$ (norm. 0,50–1,50 $\mu\text{kat/l}$) in visoke označevalce vnetja: C-reaktivni protein (CRP) 326 mmol/l (norm. 0,00–6,00 mmol/l), levkociti $17,5 \times 10^9/\text{l}$ (norm. $4,0\text{--}10,0 \times 10^9/\text{l}$). Število trombocitov, eritrocitov in hemoglobin je bilo normalno. Izražena je bila hipokalcemija 1,7 mmol/l (norm. 2,10–2,80 mmol/l) s podaljšano QTc dobo (467 ms) v EKG-ju. Označevalci virusnih hepatitisov so bili negativni. UZ trebuha je bil normalen. Odvzeli smo blato za koprokulture ter urin za mikrobiološki pregled, vendar povzročiteljev vnetja nismo dokazali. Za toksikološko analizo smo odvzeli vzorce izbruhane mase, krvi in urina. Bolnici smo v prvih dveh dneh zdravljenja v bolnišnici (tj. tretji in četrti dan po zaužitju jesenskega podleska) intravensko nadomestili 10 l fiziološke raztopine. V nadaljnjem poteku bolezni smo opazovali okvaro več organov in organskih sistemov. Časovni potek nastopa posameznih simptomov in znakov pri bolnici v bolnišnici je prikazan na sliki 1, klinična slika in laboratorijske ugotovitve pa v razpredelnic 1.

Tretji dan zdravljenja (peti dan od zaužitja jesenskega podleska) je bolnica še vedno bruhal ter odvajala tekoče blato. Ugotovili smo



OŠS – osrednji živčni sistem, PC – prebavna cev
CNS – central nervous system, GIS – gastrointestinal system

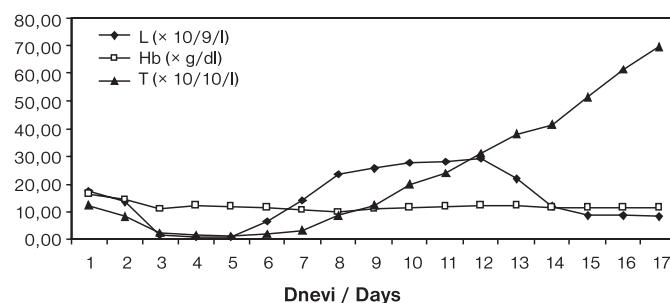
Sl. 1. Čas, v katerem so se izrazile motnje delovanja organov, v bolnišnici.

Figure 1. Timeline and organ dysfunction progression.

Razpr. 1. Motnje v delovanju organov.

Table 1. Organ system dysfunctions.

Organ in organski sistem	Motnje v delovanju organov	Laboratorijske ugotovitve, EKG, RTG
Organ or organ system	Organ dysfunction	Laboratory findings ECG, RTG
Prebavna cev	slabost, driska, bruhanje, zapora črevesa, kolike	zvišana urea, kreatinin, natrij, zračno-tekočinski nivoji na RTG trebuha
Gastrointestinal system	nausea, diarrhea, vomiting, ileus	elevated urea, creatinine, potassium, aerohydric levels on abdominal RTG
Ledvica	prerenalna okvara	zvišane vrednosti kreatinina, uree, izločanje proteinov z urinom > 3,5 g/dan, zvečano izločanje urina, izločanje natrija z urinom
Kidney	prerenal failure	elevated creatinine, urea, proteinuria > 3,5 g per day, polyuria, elevated urine sodium
Jetra	akutna nekroza jetrnih celic	zvišane vrednosti ALT, AST, g-GT, AF
Liver	acute cellular necrosis	elevated AST, ALT, g-GT, AF
Kostni mozeg	znižano število krvnih celic	levkociti $0,6 \times 10^9/\text{l}$, trombociti $11 \times 10^9/\text{l}$, hemoglobin 99 g/l
Bone marrow	pancytopenia	leukocytes $0,6 \times 10^9/\text{l}$, platelet count $11 \times 10^9/\text{l}$, hemoglobin 99 g/l
Koža	izpadanje las	
Skin	alopecia	
Osrednji živčni sistem	zmedenost, blodnje, prividi	
Central nervous system	confusion, roving, hallucinations	
Trebušna slinavka	sladkorna bolezen, eksokrina okvara delovanja	zvišana serumaska glukoza, izločanje glukoze v urinu, zvišana serumaska lipaza
Pancreas	diabetes mellitus, exocrine dysfunction	elevated blood glucose, glucosuria, elevated blood lipase



L – število levkocitov $\times 10^9/\text{l}$, Hb – hemoglobin $\times \text{g/dl}$, T – število trombocitov $\times 10^{10}/\text{l}$
L – number of leukocytes $\times 10^9/\text{l}$, Hb – hemoglobin $\times \text{g/dl}$, T – platelet count $\times 10^{10}/\text{l}$

Sl. 2. Vpliv kolhicina na kostni mozeg.

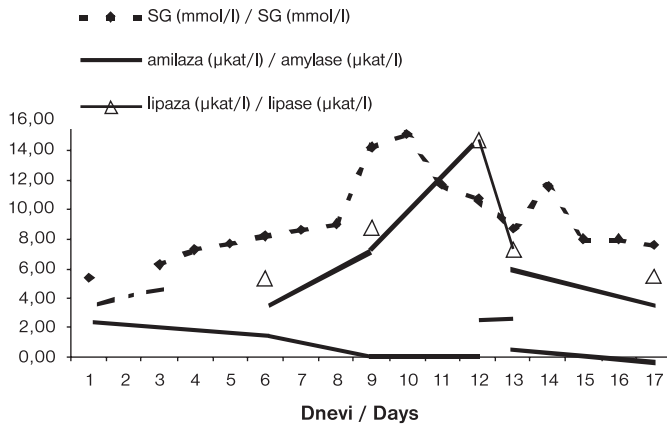
Figure 2. Influence of colchicine on bone marrow.

zmerno zvišane vrednosti CRP (197 mmol/l) (norm. 0,0–6,0 mg/l) in izrazito levkopenijo ($0,6 \times 10^9/\text{l}$) ter trombocitopenijo ($11,0 \times 10^9/\text{l}$). Bolnica je bila prizadeta zaradi bolečin v trebuhu, klinično smo ugotavljali ileus in izpadanje las. Rentgenska preiskava (RTG) trebuha je pokazala v številnih ravneh tekočine in zraka v črevesju. Prisotna je bila blaga delna respiracijska insuficienca s pO_2 9,3 kPa (norm. 10,6–13,3 kPa), zmerno znižan pO_2 ter 94% zasičenostjo arterijske krvi s kisikom ob 45-odstotnem deležu kisika v vdihanem zraku. Izkustveno smo bolnico zdravili s ceftazidimom in klindamicinom.

Bolnica je bila zaradi grozeče večorganske odpovedi premeščena četrtega dne na oddelek za intenzivno interno medicino. Iz aspirata in hemokultur smo osamili Staphylococcus aureus, občutljiv za meti-

cilin, iz aspirata še dodatno *Klebsiella pneumoniae*. Glede na antibiogram smo predhodne izkustvene antibiotike zamenjali z gentamicinom in kloksacilinom. Bolnica je prejela prvega od treh odmerkov filgrastima, tj. ravnega faktorja granulocitov (G-CSF) 300 µg dnevno. Tri dni zaporedoma je prejela tudi trombocitno plazmo. Šesti dan hospitalizacije je postala bolnica zmedena, izražala je blodnjave misli in halucinacije.

Osmi dan hospitalizacije smo ugotovili okvaro endokrine in eksokrine funkcije pankreasa. Vrednost serumske lipaze je znašala 15,1 µkat/l (norm. 0,00–3,17 µkat/L) (Sl. 3).



SG - serumska glukoza / serum glucose

Sl. 3. Eksokrina in endokrini motnja delovanja trebušne slinavke.

Figure 3. Exocrine and endocrine dysfunction of pancreas.

Postopno se je razvijala anemija, z najnižjo vrednostjo hemoglobina 99 g/l (norm. 120–180 g/l). Testi hemostaze so bili ves čas normalni. Hepatogram je bil zmerno patološki. Ponovno se je razvila ledvična odpoved (prehodno je bila prisotna že ob sprejemu) s tubularno disfunkcijo, ki se je kazala s proteinurijo 3,5 g dnevno, hiponatremijo 122 mmol/L (norm. 135–145 mmol/L), hipofosfatemijo 67 mmol/l (norm. 0,80–1,4 mmol/L) in poliurija je vztrajala 6 dni, ob kontroli so bile beljakovine v urinu normalne (0,27 g).

V naslednjih dneh zdravljenja se je zdravstveno stanje pri bolnici postopno izboljševalo in sedemnajsti dan ob odpustu je bila popolnoma orientirana, subjektivno se je dobro počutila. Izražena je bila blaga normocitna anemija, reaktivna trombocitoza, število levkocitov je bilo v mejah normale (Sl. 2). Ostali laboratorijski izvidi so bili normalni. Izpadanje las se je stopnjevalo skoraj do popolne plešavosti.

Naknadno smo prejeli izvide toksikološke analize odvzetih vzorcev. V izbruhani masi ob sprejemu so kvalitativno potrdili prisotnost kolhicina. V serumu je bila vrednost 0,07 mg/l (odvzeto 48 ur po zaužitju), dva dni kasneje (56 ur po zaužitju) v serumu kolhicin ni bil več prisoten. V urinu, odvzetem tri dni po zaužitju, je bila vrednost 0,04 mg/l. Tri leta po zastrupitvi je bolnica prišla ponovno na pregled. Povedala je, da so ji po odpustu še štirikrat delno izpadli lasje. Opaža slabšo mišično moč. V laboratorijskih izvidih ni bilo odstopanj od normale.

Razpravljanje

Naključna zastrupitev z jesenskim podleskom je redka. Količina zaužitega kolhicina, v primeru naključne zastrupitve z jesenskim podleskom, je ob začetku bolezni težko oceniti in na ta način predvideti stopnjo zastrupitve oz. izid bolezni. Glede na potek bolezni ter koncentracijo kolhicina v plazmi (0,07 mg/l), določeno 48 ur po zaužitju, je bil odmerek zaužitega kolhicina pri bolnici visok. Terapevtska koncentracija kolhicina v serumu je 0,0003 do 0,03 mg/l, smrtna 0,021–0,25 mg/l. Izločanje kolhicina z urinom je v prvih urah po zastrupitvi veliko, vendar se običajno le 20% snovi izloči po tej poti. Večina kolhicina se metabolizira in primarno izloča z žolčem, saj

obstaja pomemben enterohepatični obtok (2, 4, 5). Izločanje kolhicina z urinom se hitro zmanjša pri razvoju ledvične odpovedi predvsem, če je hkrati okrnjena tudi jetrna funkcija, kar smo opazovali pri naši bolnici (6). Razporeditveni volumen je velik. Posmrtna analize tkiv bolnikov, zastrupljenih s kolhicinom, so pokazale najvišje koncentracije kolhicina v kostnem mozgu, testisih, vranici, ledvicah, pljučih, možganih in srcu (4). Najhitreje so prizadeti organi s hitro delečimi celicami. To so prebavila ter kostni mozeg (6).

Za preprečevanje smrtnosti je v prvih 24 urah najpomembnejši stalen hemodinamski nadzor, saj je najpogostejši vzrok smrti odpoved kardiovaskularnega sistema. V naslednjih dneh bolnika ogrožajo okužbe zaradi levkopenije. Pomembno je pravočasno prepoznavanje okužbe in takojšnje antibiotično zdravljenje. Ob izraziti levkopeniji je odločilno pravočasno dajanje G-CSF. V našem primeru je bolnica prejela 300 µg filgrastima tri dni zaporedoma.

Pri naši bolnici so bili prizadeti praktično vsi organi. Klinična slika zastrupitve je v literaturi podrobno opisana, vendar je prizadetost trebušne slinavke redko omenjena. Pri bolnici se je izražala kot eksokrina in endokrini okvara pankreasa. Zvišal se je krvni sladkor, ki smo ga urejali s kratko delujočim insulinom.

Miopatija je znan zaplet zaužitja kolhicina, ki se pojavi običajno 12 tednov po zastrupitvi in ga vedno spremljajo povišane vrednosti kreatinin kinaze. Težave so posledica neposrednega delovanja kolhicina na citoskelet mišičnih celic. Bolnica je ob kontrolnem pregledu, tri leta po zastrupitvi, tožila zaradi bolečin v mišicah. Zaradi normalne vrednosti kreatinin kinaze in časovne oddaljenosti od dogodka je bila verjetnost toksične miopatije majhna (2, 8).

Zdravljenje zastrupitve s kolhicinom je le simptomatsko in podporno. Kolhicin po zaužitju vstopi v enterohepatični obtok, zato je smiselno nekajdnevno dajanje aktivnega oglja. Hemodializa in hemofiltracija nista učinkoviti metodi zaradi velikega razporeditvenega volumna za kolhicin in vezave na proteine plazme. Pomembno je nadomeščanje tekočine in elektrolitov ter natančen hemodinamski nadzor.

Opisanih je več primerov zastrupitev s kolhicinom, pri katerih so bolnike zdravili z G-CSF (2, 7). Odmerki so bili različni, od 300 do 600 µg dnevno, in sicer dva do pet dni. Vedno sta sledili reaktivna levkocitoza in trombocitoza.

Najučinkovitejše zdravljenje je uporaba monoklonskih protiteles proti kolhicinu, vendar je tovrstno zdravljenje še v fazi eksperimentalnega in kliničnega preizkušanja. Opisan je primer bolnice, ki je bila sprejeta zaradi odpovedi obtočil 36 ur po zastrupitvi s kolhicinom. Prisotna je bila hipotenzija z večorgansko odpovedjo. Po sedemurnem dajanju specifičnih Fab fragmentov proti kolhicinu se je klinično in hemodinamsko stabilizirala. Kljub specifičnemu zdravljenju so pri bolnici opazovali prehodno zavrtost kostnega mozga. Devet mesecev kasneje ni imela nikakršnih posledic zastrupitve (9).

Kljub učinkovitemu zdravljenju s specifičnimi monoklonskimi protitelesi, ta žal niso dostopna pri vsakdanjem kliničnem delu, kjer je še vedno najpomembnejše skrbno spremljanje bolnika in simptomatsko zdravljenje.

Zaključki

Redko je zastrupitev s kolhicinom posledica nenamernega zaužitja jesenskega podleska. Ne glede na vzrok zastrupitve je smrtnost visoka. Zaradi zavrtosti delitve celic so prizadeta vsa tkiva, najprej tista s hitro celično delitvijo. Pri naši bolnici je bil potek zastrupitve težak. Razvila se je večorganska odpoved. Opazovali smo prehodno odpoved eksokrine in endokrine funkcije trebušne slinavke, kar je v literaturi redko opisano. Ob levkopeniji so nastopili znaki sistemskega vnetnega odgovora (systemic inflammatory response syndrom, SIRS). Posu-

mili smo na okužbo, vendar povzročitelja nismo osamili. Bolnica je že pred tem prejela antibiotično zdravljenje. Agresivno simptomatsko zdravljenje posledic zastrupitve ter uporaba rastnega faktorja granulocitov sta pripomogla k uspešnemu izidu zastrupitve. Dodatno znižanje umrljivosti obeta uporaba specifičnih monoklonskih protiteles proti kolhicinu.

Zahvala

Objava tega strokovnega prispevka časovno sovпада z jubilejnim petintridesetletnim neprekinjenim požrtvovalnim, vestnim in vdanim administrativnim delom gospe Ivce Keblič na Oddelku za infekcijske bolezni in vročinska stanja Splošne bolnišnice Celje. Njej gre zahvala za administrativno-tehnično pripravo večine strokovnih prispevkov, predavanj, poročil, dopisov in referatov, ki sva jih na področju strokovno-raziskovalnega dela v tem času pripravljala s svojim očetom.

Literatura

1. Pahlow M. Velika knjiga o zdravilnih rastlinah. Cankarjeva založba: Ljubljana, 1987: 86-7, 145-6.
2. Weakley-Jones B, Gerber JE, Biggs G. Colchicine poisoning - Case report of two homicides. *Am J Forensic Med Pathol* 2001; 22: 203-6.
3. Milne CT, Mech PD. Fatal colchicine overdose report of a case and review of the literature. *Am Emerg Med* 1998; 16: 603-8.
4. Wang RY, Morasco R, Glendon HC, Hoffman RS, Goldfrank RL. Antidotal efficacy of glutamate and aspartate for colchicine toxicity. *Vet Human Toxicol* 1997; 39: 207-10.
5. Borron SW, Scherrmann JM, Baud FJ. Markedly altered colchicine kinetics in a fatal intoxication: Examination of contributing factors. *Human Exp Toxicol* 1996; 15: 885-90.
6. Folpini A, Furfori P. Colchicine toxicity - Clinical features and treatment. Massive overdose. Case report. *Clin Toxicol* 1995; 33: 71-7.
7. Critchley JAJH et al. Granulocyte - colony stimulating factor in the treatment of colchicine poisoning. *Human Exp Toxicol* 1997; 16: 229-32.
8. Baud JF, Sabuoraut A, Vicaut E et al. Brief report: Treatment of severe colchicine overdose with colchicine-specific Fab fragments. *N Engl J Med* 1995; 332: 642-5.
9. Mery P, Riou B, Chemla D, Lecarpentier Y. Cardiotoxicity of colchicine in the rat. *Intensive Care Med* 1994; 20: 119-23.